


# Thrombotikus mikroangiopátiák



Prohászka Zoltán

Semmelweis Egyetem, III. Sz. Belgyógyászati Klinika, Kutatólaboratórium,  
Budapest

prohoz@kut.sote.hu

**Klinikai Immunológia és Allergológia  
Szakorvos tanfolyam, 2018-10-10**

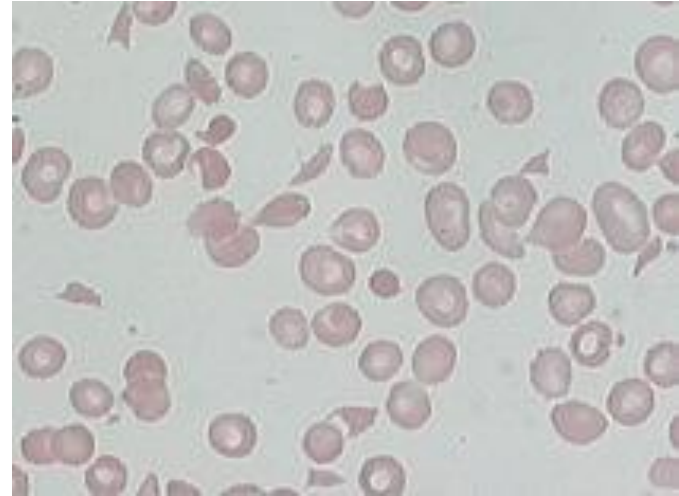


# Ildikó, sz. 1966

- 2003.12.29: néhány napja hasi görcsök, orrvérzés, majd enyhe fejfájás, felvétele napján eszméletlenné vált.
- Kontaktusba nem vonható, jobb oldalt élénkebb saját reflexek, Babinsky poz.
- Se Bi: 21  $\mu\text{mol/L}$ , WBC 21 G/L, Hgb 93 g/L, Plt 3 G/L, Crea 295  $\mu\text{mol/L}$
- Koponya CT: A híd mindkét oldalán vérzés (nem friss).
- Hematológiai konzílium: Moschcowitz sy merül fel, apheresis, SoluMedrol és magasabb centrumba helyezés indokolt (szállíthatóság?)

Klinikai diagnózis: TMA, trombotikus microangiopathia (HUS/TTP szindróma)

- Haemolyticus anaemia (Htk<30%)
  - LDH↑ (>450 U/l)
  - indirekt Bi ↑, vizelet ubg ↑
  - haptoglobin↓
  - szabad haemoglobin ↑
  - fragmentocyták, schistocyták
  - reticulocytosis
  - Coombs negatív
  - Egyéb okok kizárása
- Thrombocytá szám ↓ (<150 10<sup>9</sup>/l)
- Akut, oligo-anúriás veseelégtelenség (HUS, hemolitikus urémiás sy)
- Neurológiai tünetek (TTP, thromboticus thrombocytopenias purpura)
- Láz



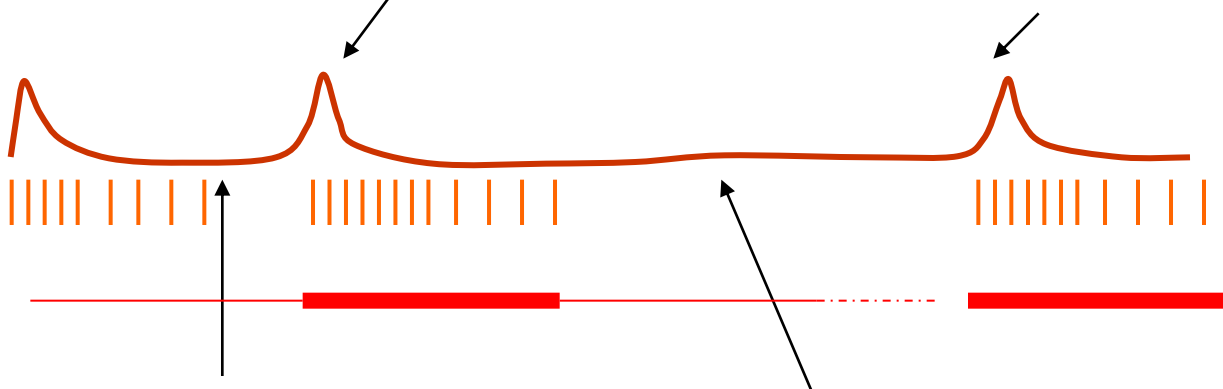
[www.med-ed.virginia.edu/courses/path/innes/images/rcdjpegs/rcd](http://www.med-ed.virginia.edu/courses/path/innes/images/rcdjpegs/rcd)  
Slide thanks to Dr. Kline Bolton, UVA.

TMA: Klinikai lefolyás

Akut shub (LDH↑, plt↓, fragmentocyta)      Korai relapszus/exacrecatio (<3 hét HR/CR-t követően újabb shub)      Relapszus (>3 hét CR után ismételt shub)

Ferezis

Immunszuppresszió



**Hematológiai remisszió (HR)**  
(LDH csökkenő v. normál,  
plt két egymást követő napon >150,  
nincs fragmentocyta, „aktív klinikum”)

**Komplett remisszió (CR)**  
(Tartósan jó plt szám, hemolízis jelei nélkül  
klinikum legfeljebb maradványtünetekkel)

Trombotikus mikroangiopátia (TMA)  
klinikai diagnózisa

```
graph TD; A[Trombotikus mikroangiopátia (TMA) klinikai diagnózisa] --> B[Ismert molekuláris etiológiájú TMA „TMA with advanced etiology”]; A --> C[Szekunder TMA alapbetegség/kezelés szövődményeként];
```


Ismert molekuláris etiológiájú TMA  
„TMA with advanced etiology”

Szekunder TMA  
alapbetegség/kezelés  
szövődményeként

**A thromboticus microangiopathiak klasszifikációja molekuláris etiológia szerint  
1: Ismert molekuláris etiológia, („primer”, „idiopathiás” kórformák)**

1.1 Fertőzéses	D+HUS          P-HUS	A: Shiga- és verocytotoxin (shiga-like toxin) termelő baktériumok okozta fertőzések (enterohaemorrhagiás <i>Escherichia coli</i> törzsek, <i>Shigella dysenteriae</i> 1-es típus, <i>Citrobacter (Campylobacter)</i> B: Neuraminidázt termelő kórokozók ( <i>Streptococcus pneumoniae</i> , <i>H1N1</i> ) okozta fertőzések
1.2 A komplement regulációs folyamatok károsodása	aHUS	A: A komplement reguláció zavara genetikai eltérések miatt B: Szerzett komplement regulációs zavarok, pl. H-faktor ellenes autoantitest
1.3 A von Willebrand faktor hasító proteáz (ADAMTS13) károsodása	TTP	A: Az ADAMTS13 zavara genetikai eltérések miatt B: Szerzett ADAMTS13 zavar autoantitest miatt
1.4 Károsodott cobalamin-C metabolizmus		
1.5 Kinin indukált formák		Gyógyszer vagy táplálék

## 1.1: Fertőzéses eredet (gyermekek többsége) Típusos, diarrhea pozitív, D+HUS



- Shiga-like toxin termelő kórokozók (STEC *E. coli*, *Shigella* fajok)
  - A kórokozók patogén-faktor koktélt termelnek. Stx-ellenes antitest csak a betegek kis részében alakul ki.
  - A hatékony, csoport-specifikus immunológiai memória miatt **relapszus kifejezetten ritka** ebben a formában. Ha nincs közös expozíció, akkor családi halmazódást sem mutat ez a forma.  
Prognózisa jó.
  - Kezelése szupportív, antibiotikum adása mellett növekedhet a szabad Stx mennyisége. Állati fehérje mentes diéta javasolt.
- *Campylobacter jejuni* (dysenteriák többsége, havonta ~500 eset), HUS szövődmény előfordulhat

## 1.2: Az atípusos HUS (aHUS) molekuláris oka az endothel felszín thrombogenitásának fokozódása komplement szabályozási zavar miatt

- Komplement-szabályozási zavar
  - „Faktorhiány”: Ritka genetikai ok, mutáció (HF, >IF, >MCP, >>C3, >>BF mutációk, kb 60-70%-ban található meg)
  - „Faktor zavar” vagy komplotípus: Gyakori genetikai variációk, SNP, haplotípus, kópia-szám variációk
  - „Szerzett” anti-HF antitest,
    - 8-10% prevalencia, főleg 5-10 éves gyerekek
    - Kapcsolatot mutat a *CFHR1-3* gén delécióval
    - Korai, megfelelő kezelés mellett (plazmaferézis+immunszuppresszió) 25% rekurrencia
    - Késői, nem megfelelő kezelés mellett rekurrencia ~50%, ESRD 27%
- A komplement szabályozási zavar nem oka a HUS klinikai tünetegyüttesnek, csak a fogékonyságot okozza. A szindróma kiváltó oka nem ismert (infekció?). Tartós remisszió esetén is kimutatható a komplementreguláció zavara és tartós aktivációja a mutáció pozitív betegek többségében.
- A mutációk penetranciája alacsony (kb. 50%)
  - „Multifaktoriális betegség”, a betegség-módosító genetikai tényezők és a környezet szerepe alapvető



## 1.3: A TTP keletkezésének molekuláris oka az endothel felszín prokoaguláns átalakulása az éretlen vWF megjelenése miatt

- Az ADAMTS13 metalloproteáz feladata a vWF érett struktúrájának kialakítása
- Hiányában ultranagy vWF faktor multimerok kötődnek az endothelsejtek felszínéhez
- Hiányát okozhatják
  - Mutációk (veleszületett forma, Upshaw-Schulman sz, ritka)
  - Autoantitestek (szerzett forma, Moschcowitz sz, gyakori)
  - Konzumpció (szekunder forma, gyakori)

## A thromboticus microangiopathiak klasszifikációja molekuláris etiológia szerint

### 2: Ismeretlen molekuláris etiológia, (szekunder HUS/TTP)

2.1 HIV fertőzés	Ritka
2.2 Malignus betegség, kemoterápia vagy ionizáló sugárzás	Gyakori
2.3 Gyógyszerek (calcineurin gátlók, orális fogamzásgátlók, ticlopidin, clopidrogel)	Gyakori
2.4 Terhesség, HELLP szindróma	Gyakori
2.5 SLE, antifoszfolipid szindróma	Gyakori
2.6 Glomerulopátia	Gyakori
2.7 Az első részbe nem tartozó familiáris formák	Ritka
2.8 Nem klasszifikált, egyéb	pl. pancreatitis, sepsis (Gyakori)

# A thromboticus microangiopathiák klinikai lefolyása

**Predispositio**  
Közvetlen kiváltó ok

**Akut shub:**  
hemolízis, alacsony  
thrombocytaszám

Gyakori szövődmény, tartós károsodás

**D+HUS**

Shiga-like toxint  
termelő kórokozó



**aHUS**

Komplement defektus  
(mutáció, autoantitest)



ESRD, dialízis, tx

**P-HUS**

Invazív pneumococcus  
infekció



**TTP**

(Moschcowitz sy)

DR11/DQ3 hordozás  
Anti-ADAMTS13



Neurológiai deficit

**Congenitalis TTP**

(Upshaw-Schulman sy)

ADAMTS13 mutáció



Neurológiai deficit

**Szekunder  
HUS/TTP**



Súlyos alapbetegség; ennek resolutioja esetén gyógyulás

# Összefoglalás: diagnózis, klasszifikáció

- A TMA szindrómák első-vonalbeli diagnózisa betegágy melletti (fragmentocitás hemolízis, anémia, trombocitopénia), ezen alapul az életmentő plazmakezelés indikációjának azonnali felállítása
- A klinikai tünetek és a korai kezelésre adott válasz önmagukban azonban nem elégségesek az egyes kórformák azonosításához
- A korai etiológiai diagnosztika a kezelés megválasztásának szempontjából lényeges
  - A TMA markerek hasznossága az (intenzív) terápiában

# Két peripartum nőbeteg történetének bemutatása a differenciáldiagnosztika szükségességének és nehézségeinek illusztrálására

- Zsanett (HUN1)
- 21 éves nő élete első, 40. hétig zavartalan terhességével
- 40. héten thrombopénia, petechiák, HELLP sy diagnózissal sürgős császármetszés
- Se Bi: 72 umol/L, WBC 11 G/L, Hgb 65 g/L, Plt 35 G/L, Crea 54 umol/L, LDH 990 U/mL
- Ezt követően 3 hétig kritikus klinikai állapot, súlyos hipertónia, encephalopathia plazmaferézis és immunszuppresszió dacára
- HUS/TTP?
- Nimo (HUN246)
- 20 éves nő élete első zavartalan terhességével
- Szülést követően kialakult akut veseelégtelenség, hemolízis, thrombopénia
- Vesebiopszia: TMA
- Súlyos hipertónia, encephalopathia a plazmaferézis (26 ülésben) és immunszuppresszió ellenére
- Atípusos HUS?

Elsővonalbeli diagnózis:  
**Nem D+HUS, nem P-HUS**

Javasolt vizsgálatok

- **Komplement C3**
- Kóros komplement profil

- **ADAMTS13** aktivitás meghatározása
- ADAMTS13 gátló autoantitestek meghatározása

Szekunder formák vizsgálata  
  
(alapbetegség, kiváltó ok keresése)

Második-vonalbeli diagnózis

**Atípusos HUS  
(Gasser szindróma)**

**Atípusos HUS,  
autoimmun**

**TTP, autoimmun  
(Moschcowitz szindróma)**

**TTP, congenitalis  
(Upshaw-Schulman szindróma)**

**HUS/TTP, mint  
alapbetegség  
szövődménye**

Megerősítő vizsgálati eredmény/  
marker

- Alacsony C3, ALT, FH, FB vagy FI szint
- Mutáció kb. 60%-ban azonosítható

- Anti-HF autoantitest pozitívitás
- CFHR1-3 homozygota deléció a beteg kb. 90%-ában kimutatható

- Súlyosan csökkent ADAMTS13 aktivitás (<5%)
- Gátló antitestek jelenléte

- Súlyosan csökkent ADAMTS13 aktivitás (<5%)
- Gátló antitestek hiánya
- Mutációanalízis (ADAMTS13)

- Egyszerre lehet jelen alacsony komplement faktor szint (C3, FH) és csökkent ADAMTS13 aktivitás (5-50%)
- Gátló antitest nem jellemző



# A thrombotikus mikroangiopátia sürgősségi kezelése

- Akut, életmentő kérdés a plazmaferézis megkezdése
  - Nem szükséges neurológiai tüneteket nem mutató típusos HUS betegeknél (gyermekekben)
  - Alapvetően fontos TTP és atípusos HUS betegeknél



# A TMA betegek kezelésének 2.-5. napján felmerülő terápiás dilemma

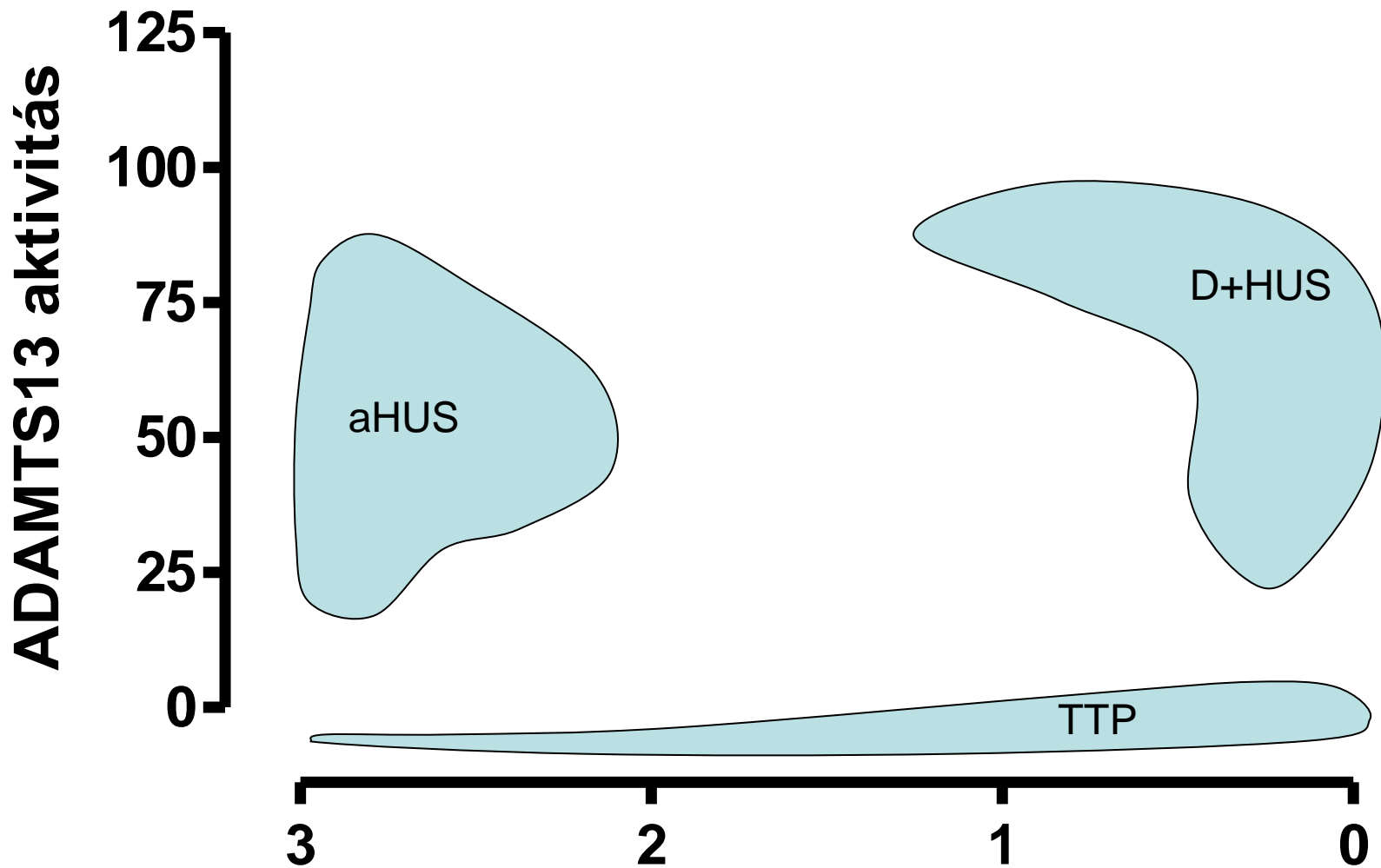
- A plazmaferezisre és immunszuppresszióra adott klinikai válasz megítélése
- A korai differenciáldiagnosztika eredményeinek értékelése

# A TMA betegek kezelésének 2.-5. napján felmerülő terápiás dilemma

- A plazmaferézisre és immunszuppresszióra adott klinikai válasz megítélése
  - Nem megfelelő: hemolízis mértéke nem csökken, tartósan magas transfúziós igény, magas LDH
  - Trombocitaszám nem emelkedik tartósan
- A korai differenciáldiagnosztika eredményeinek értékelése
  - Kizárható: Sepsis, DIC, anti-foszfolipid szindróma, SLE, daganatos alapbetegség
- Diagnózis revideálása: Vannak-e olyan laboratóriumi markerek, melyekkel alátámasztható valamely betegségforma?
  - Atípusos HUS (komplement faktor hiány vagy autoantitest)
  - TTP (ADAMTS13 autoantitest vagy hiány)
- Van-e terápiás következménye a pontos klasszifikálásnak? Mit tehetünk a beteggel elmaradó klinikai válasz esetén?
  - Fokozzuk az immunszuppressziót (autoantitest pozitív esetek) vagy csökkentjük (faktor hiányos esetek)?
  - Folytassuk, intenzifikáljuk a ferezist (faktor hiányos esetek) vagy akár csökkenthetjük majd el is hagyhatjuk (autoantitest pozitív esetek)?

# Esetbemutatók, TMA markerek, diagnózis

Változó	Zsanett	Nimo
Életkor, nem	21 éves nő	20 éves nő
A klinikai diagnózis	HELLP szindróma	HUS, nem klasszifikált
ADAMTS13 aktivitás (67-147%)	<b>0</b>	43
ADAMTS13 autoantitest	<b>Igen</b>	Nem
Komplement C3 (0.7-1.8 g/L)	0.75	<b>0.58</b>
Faktor B:Ag (70-130%)	100	<b>66</b>
AP aktivitás (70-105%)	<b>24</b>	<b>21</b>
Anti-FH IgG	Negatív	Negatív
Végső diagnózis	<b>Peripartum TTP, ADAMTS13 deficiencia Anti-ADAMTS13 autoantitest</b>	<b>Peripartum atípusos HUS Komplement deficiencia</b>
Megjegyzés	-	Heterozygota C3 mutáció (funkció nyeréses) Heterozygota <i>CFH</i> H3 és <i>MCPggaac</i> risk haplotípus



**A kóros komplement AP leletek száma  
(B faktor antigén, C3, AP aktivitás)**

# Esetbemutatók, kezelés

Változó	Zsanett (TTP, inhibítor +)	Nimo (komplement mediált aHUS)
<b>Kezelés</b>	IVIG	Rituximab (?)
<b>Milyen kezelés jött volna még szóba?</b>	Rituximab (célzott B-sejt gátló terápia) Cyclophosphamid, splenectomia	Eculizumab (specifikus komplement gátló terápia)
<b>Prognózis</b>	Anti-ADAMTS13 autoantitestek tartós alacsony szintje mellett jó	Igazolt mutáció esetén rossz (ESRD, Tx)
<b>Speciális megfontolások</b>	Anti-ADAMTS13 autoantitestek rendszeres ellenőrzése	Családvizsgálat, transzplantációs szempontok (szóló vese transzplantáció kontraindikált),

# A TMA-k kezelése: Autoantitest mediált folyamatban

- TTP: ADAMTS13 inhibitor,
- autoimmun atípusos HUS: anti-HF autoantitest):
  - Plazmaferézis (hematológiai remisszió eléréséig), parallel cyclophosphamid lökésterápia. Alternatíva: rituximab
  - Plazma szubsztitúció perzisztáló autoantitest mellett indokolt lehet

# A TMA-k kezelése: Faktor hiányos folyamatban

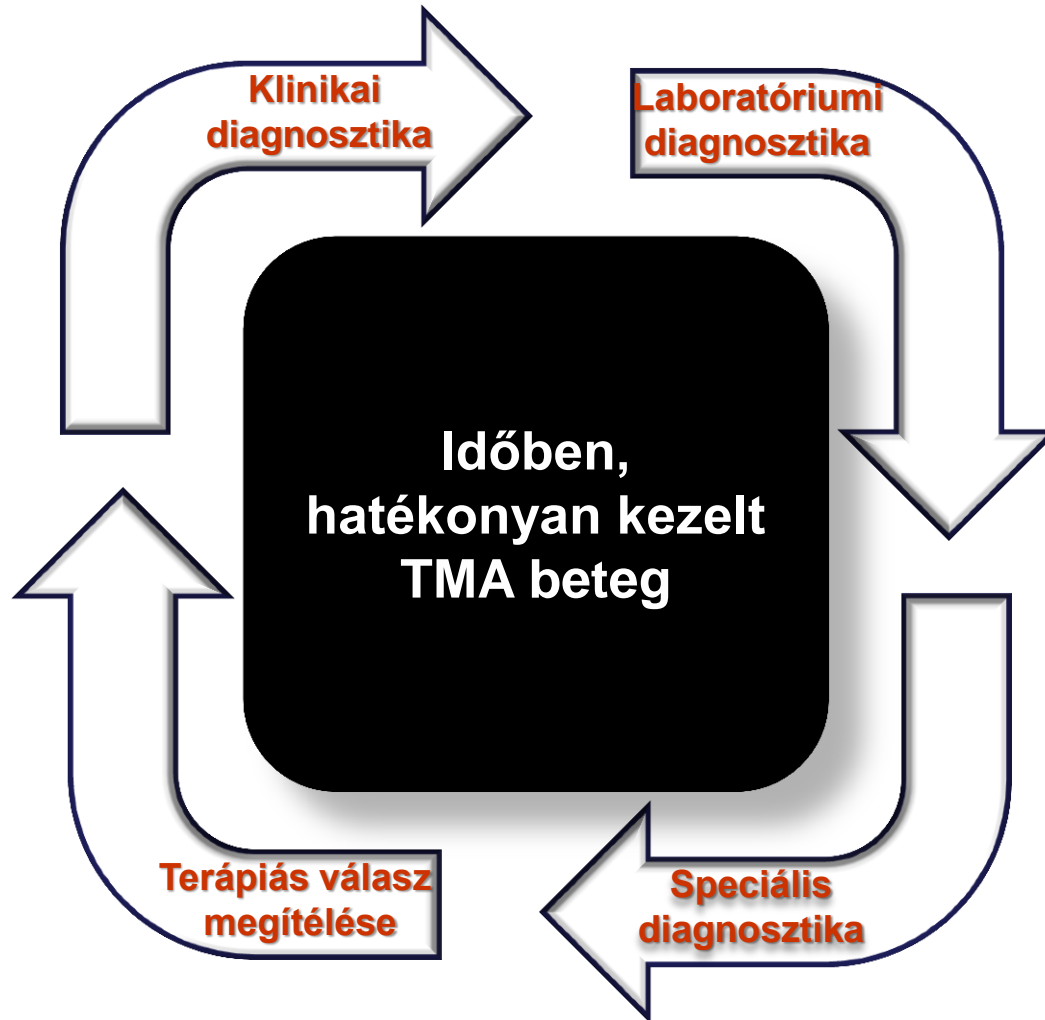- Faktor hiányos folyamatban
  - Komplement mediált atípusos HUS: Plazmaferezis hematológiai remisszióig, elmaradó válasz esetén eculizumab (anti-C5 monoklonális antitest)
  - TTP (ADAMTS13 hiány): Plazmaferezis hematológiai remisszióig, sikertelenség esetén tartós plazma szubsztitúció
  - Immunszupresszió indokoltsága kortikoszteroiddal kérdéses

# A TMA-k kezelése

- Szekunder formák felismerése lényeges, mert ezek az alapbetegség kezelésével oldhatók meg (?)
  - Minimálisan vizsgálandó: Sepsis (PCT), DIC (FBG), endocarditis (TE), anti-phospholipid sy (aCL, anti-B2GPI, LA), SLE (anti-DNA, ANA), malignus alapbetegség
- Negatív lelet (TMA kizárása) esetén szükségtelen kezelés elkerülhető (PEX, ISU)



A trombotikus mikroangiopátiák prospektív diagnózisa egymásra épülő, visszatérő lépések sorozata



# ORVOSI HETILAP

158. évfolyam, Szupplementum 2 – 2017



A MARKUSOVSKY LAJOS ALAPÍTVÁNY TUDOMÁNYOS FOLYÓIRATA

Emberi Erőforrások Minisztériuma – Egészségügyért Felelős Államtitkárság  
EGÉSZSÉGÜGYI SZAKMAI KOLLÉGIUM

**Egészségügyi szakmai irányelv –  
A thromboticus thrombocytopeniás  
purpura (TTP) és a haemolyticus  
uraemiás syndroma (HUS) kezeléséről**

# Elérhetőségeink, további információ

- [www.kutlab.hu](http://www.kutlab.hu)
- Prohászka Zoltán 20-825-0962,  
prohaszka.zoltan@med.semmelweis-univ.hu
- **Segédlet tanuláshoz:**
- Orvosi Hetilap: 2008 Július 6;149(27):1251-61.
- Hypertonia és Nephrológia: 2010; 14(5): 223-9 (diagnosztika és akut kezelés)
- Hypertonia és Nephrológia: 2011; 15(3): 101-110 (hosszú távú kezelés, prognózis)
- EHEC diagnosztika: OEK II. Bakteriológiai Osztály, Dr. Herpay Mária